STANFORD JUN
AUG
26
1899
LIBRARY

Haematometra

in dem verschlossenen rudimentären Horne eines Uterus bilocularis.

Inaugural-Dissertation

der

medizinischen Fakultät zu Jena

zur

Erlangung der Doktorwürde

in der

Medizin, Chirurgie und Geburtshilfe

vorgelegt von

Herm. Zillessen,
prakt. Arzt.

Jena
Frommannsche Hof-Buchdruckerei
(Hermann Pohle)
1899.

Digitized by the Internet Archive
in 2026

https://archive.org/details/IA40153718_0037

Haematometra

in dem verschlossenen rudimentären Horne eines Uterus bilocularis.

Inaugural - Dissertation

der

medizinischen Fakultät zu Jena

zur

Erlangung der Doktorwürde

in der

Medizin, Chirurgie und Geburtshilfe

vorgelegt von

Herm. Zillessen,
prakt. Arzt.

Jena
Frommannsche Hof-Buchdruckerei
(Hermann Pohle)
1899.

Genehmigt von der medizinischen Fakultät auf Antrag des Herrn Prof. Dr. B. Schultze.

Jena, den 3. März 1899.

Prof. Dr. Stintzing,
d. Z. Dekan.

Während eine verhältnismäßig größere Anzahl von Schwangerschaften in dem nach dem Uterus zu verschlossenen rudimentären Horn eines Uterus bilocularis zur Beobachtung kamen und veröffentlicht wurden, gehört eine Haematometra in dem atretischen Uterusrudiment zu den größten Seltenheiten. Zwar ist öfter über Haematometra in einer verschlossenen Uterushälfte berichtet worden, doch lag den Beschreibungen nach kein rudimentäres, sondern ein dem offenen gleichwertig ausgebildetes Horn eines Uterus bicornis vor. In der mir zugänglichen Litteratur finde ich nur fünf Fälle von Haematometra in dem verschlossenen rudimentären Horn eines Uterus bilocularis aufgezeichnet, nämlich zwei Fälle von Hegar, einen von Leopold, einen von H. Meyer in der Frankenhäuser'schen Klinik und einen von Werth beobachteten. Diesen fünf Fällen möchte ich einen weiteren aus der Jenaer Frauenklinik anfügen, für dessen Ueberlassung zur Veröffentlichung ich Herrn Geh.-Rat Dr. Schultze meinen verbindlichsten Dank ausspreche.

Als Versuch einer Erklärung für die große Seltenheit des Vorkommens einer Haematometra im

abgeschlossenen Uterusrudiment möchte ich zunächst einige Beobachtungen anführen, die dafür zu sprechen scheinen, daß im atretischen Uteruscavum eine Menstruation des öfteren überhaupt nicht stattfindet. Man hat bei Sektionen zufällig ein verschlossenes Horn gefunden, das keine Zeichen einer früher stattgefundenen Menstruation aufwies. Man hat auch in Fällen von erworbener Atresie die früher bestehenden Menses cessieren sehen. Theodor Landau fand in einem wegen Scheidenmangels und Hämatosalpinx operierten Falle den Uterus vollkommen ohne Inhalt und das Endometrium so wohl erhalten und regelmäßig, wie in einem noch nie in Funktion getretenen Uterus. (Nur die Tube hatte menstruiert.) Werth erwähnt ebenfalls, daß die Höhle eines wohlausgebildeten Uterus mit solider Cervix frei von flüssigem Inhalt und von jeder Spur einer vorausgegangenen Blutung war. Um so seltener dürfte ein Rudiment menstruieren, da in ihm die Schleimhaut nur mangelhaft entwickelt ist: Die Präparate von Werth und Schultze zeigen, wenn auch stellenweise normales Epithel, doch nur spärliche und wenig ausgebildete Drüsen.

Schon Hegar äußert sich dahin, daß im Rudiment die blutige Absonderung gar nicht vorhanden oder nur äußerst gering sei; und der gleichen Ansicht sind Th. Müller und Schröder-Hofmeyer. Werth und Sänger endlich glauben einen weiteren Beleg für die gewöhnliche Amenorrhöe des Rudiments in der häufigeren Schwangerschaft eines solchen gefunden zu haben. Nach ihnen würde durch die Retention des Menstrualblutes, die dadurch bedingten Druck-

verhältnisse und die Beschaffenheit der Schleimhaut einem etwa dahin gelangten befruchteten Ei die Möglichkeit seiner Entwickelung genommen. Unter unseren 6 Fällen von Haematometra finden wir 4mal, daß die Menstruation in dem Rudiment erst geraume Zeit später begann, wie in dem offenen Horn.

Und selbst wenn das nach dem Uterus zu gegeschlossene Horn menstruiert, notwendig müßte eine Haematometra nur dann entstehen, wenn gleichzeitig auch der Weg durch die Tube verlegt wäre. Im anderen Falle könnte sich das ergossene Menstrualblut immer noch in die Bauchhöhle entleeren.

Betrachten wir zunächst kurz die entwickelungsgeschichtlichen und anatomischen Verhältnisse der Mißbildung des weiblichen Genitaltraktus, die sich als Uterus unicornis mit verschlossenem Rudiment eines zweiten Hornes zeigt.

Wie bekannt, geben die MÜLLER'schen Gänge die Grundlage zur Bildung von Tuben, Uterus und Vagina ab. Die anfangs soliden Stränge werden hohl, legen sich aneinander und verschmelzen am Ende des zweiten Monats miteinander. Die Zwischenwand schwindet von der achten bis zwölften Woche, an der Grenze von Uterus und Vagina beginnend und nach oben und unten fortschreitend. In den einzelnen Phasen der Entwickelung eintretende Hemmungen führen durch abnorme Vorgänge zu den Bildungsfehlern des Uterus, die J. VEIT nach der Zeit ihrer Entstehung in vier Hauptgruppen sondert.

I. Gruppe vor Bildung des Geschlechtsstranges;
II. „ nach „ „ „
III. „ die entsteht während der allmählich

fortschreitenden Verschmelzung der beiden MÜLLER-schen Gänge innerhalb des Geschlechtsstranges und der Plicae urogenitales bis zum Abgang des Ligamentum Hunteri;

IV. Gruppe nach vollendetem Aufbau des Uterus und der Vagina.

Nur die Gruppe III interessiert uns hier, weil sie unter anderen auch die Bildung des Uterus bicornis unicollis umfaßt. Verkümmert hier die eine Hälfte, so erhalten wir die KUSSMAUL'sche Form des Uterus unicornis cum cornu rudimentario.

Wenn auch die Ursachen der Bildungshemmungen und so auch dieser ihrem inneren Wesen nach noch nicht ganz klar sind, so kann man doch wohl mit Recht annehmen, daß sie auf nutritiven Störungen, Druck von außen, Entzündungen u. dergl. beruhen. Bei unserer Form, der Verkümmerung eines Hornes einer zweihörnigen Gebärmutter, macht sich die Hemmungsursache zu einer Zeit geltend, in der die Verschmelzung der beiden MÜLLER'schen Gänge erst bis etwa in die Gegend des inneren Muttermundes fortgeschritten ist. Aber nicht nur die weitere Verschmelzung der Anlagen wird behindert, sondern auch die Weiterentwickelung der einen Hälfte des nicht verschmolzenen Teiles gehemmt; die andere bildet sich zu der mehr oder weniger deutlichen Form des Uterus unicornis aus. Auf dessen konvexem Seitenrande sitzt ungefähr in der Gegend des Ostium internum das mehr weniger entwickelte Rudiment des zweiten Hornes auf. Es stellt entweder einen kleinen rundlichen, soliden Körper dar, der, abgesehen von einer Bauchfellfalte, ohne Verbindung mit dem Uterus

und Ovarium seiner Seite ist — der MÜLLER'sche Faden ist an beiden Enden verkümmert — oder es bildet einen dünnen, bandartigen, muskulösen Streifen, von dem sich das Ligamentum rotundum fortsetzt, oder das Rudiment stellt einen plattrundlichen, muskulösen Strang dar, der, solide, an seinem Ende verdickt ist, oder mit einem kleinen, hohlen, mit Eileiter und Ligamentum rotundum versehenen Körper endigt, dem sich weiter lateral das Ovarium anschließt. Durch den Strang zieht nach HEGAR häufig ein als Arteria uterina zu deutendes Gefäß. Der Verbindungsstrang zwischen dem hohlen Rudiment und dem ausgebildeten Uterushorn ist entweder solid oder es durchzieht ihn ein Kanal. Ist die Höhle des Rudiments mit einer ausgebildeten, funktionsfähigen Schleimhaut ausgekleidet, so kann auch in ihm eine Menstruation stattfinden und es bildet sich bei völligem Verschluß des rudimentären Hornes in ihm eine Hamatometra aus.

Im folgenden führe ich die fünf aus der Litteratur gesammelten Fälle im Auszug an und teile im Anschluß daran den sechsten Fall von Herrn Prof. SCHULTZE mit.

HEGAR. Fall I (1).

Fräulein G., 26 Jahre alt, mit 14 Jahren menstruiert regelmäßig ohne Schmerzen und Beschwerden. Mit 20 Jahren $^1/_2$ Jahr lang Krampfanfälle mit Zuckungen im Gesicht und den Extremitäten ohne Störung der Sexualfunktionen. Mit 25 Jahren machte Patientin einen Gang bei schlechtem Wetter 14 Tage nach den Menses, der sie sehr anstrengte. Darauf trat eine Blutung ein, die Menses wurden anteponie-

rend, schmerzhaft und auch im Intervall Druck und Schwere im Unterleib. Bald darauf zeigte sich eine kleine Geschwulst rechts oberhalb des horizontalen Schambeinastes. Später Menses postponierend, spärlicher, Beschwerden verstärkt mit zeitweiligen Symptomen einer subakuten Peritonitis. Fieber.

Untersuchung: Rechts über dem horizontalen Schambeinast gänseeigroße, etwas bewegliche, schmerzhafte, feste Geschwulst. Portio und Stellung derselben normal. Im hinteren Scheidengewölbe der normal große, leicht retrovertierte Uterus nach der linken Seite sich hinziehend; rechts vom Collum der Tumor. Seine Konsistenz ist fest, die Oberfläche glatt, Empfindlichkeit groß. Beweglichkeit vorhanden, doch mäßig. Per rectum läßt sich ein etwa $2^1/_2$ bis 3 cm langer, bleifederdicker Strang entdecken, der vom Ithmus des Uterus nach außen zum Tumor tritt. Unterhalb desselben besteht eine flache Furche, doch fühlt man deutlich eine weitere membranöse Verbindung zwischen Collum uteri und Tumor. Zur Sicherung der Diagnose Haematometra im rechten rudimentären Uterushorn wird eine Probepunktion durch die Bauchdecken gemacht, die, nachdem der Troicart eine ziemlich dicke Wand durchstochen hatte, eine teerartige Blutmasse mit zahlreichen Eiterkörperchen ergab.

Durch Aetzung seitlich von der Portio wurde Verlötung des Tumors mit der Vagina erzielt und dann hier punktiert. Es flossen ungefähr 100 g teerartigen Blutes aus. Bei der Punktion wurde die Blase doppelt perforiert, die Oeffnungen schlossen sich aber bald wieder. Das entleerte rudimentäre Horn erreichte höchstens die Größe einer Walnuß.

Fall II (2).

Ch. S., 19-jähriges Mädchen. Die Menses begannen mit 13 Jahren. Die erste Periode war schmerzlos, die zweite schon mit starken, die ganze Dauer der Periode von 7 Tagen anhaltenden Schmerzen. Anfangs waren die Menses unregelmäßig, [illegible] dann regelmäßig, aber stets von heftigen [illegible] Schmerzen begleitet, seit 2 Jahren auch in der Zwischenzeit häufig stechende, brennende Schmerzen im rechten Hypogastrium.

Untersuchung: Portio normal. Nach rechts hinten [illegible] gegen Druck empfindliche, bewegliche Geschwulst, welche das hintere Scheidengewölbe nach rechts stark herabdrängt. Nach links von dem Tumor liegt der Uterus, welcher von der normalstehenden Portio nach links und hinten sich hinzieht. Der supravaginale Abschnittt des Collum ist massig und ziemlich lang. Zwischen ihm und der Geschwulst ist eine Furche, in deren Tiefe eine membranöse Verbindung. Am oberen freien Rande zieht ein fester, etwa bleifederdicker Strang vom Uterus zur Geschwulst. Oberhalb des Stranges nach links ein sehr dünner, etwa 2 cm langer Uteruskörper, der sich gegen die Linea ter[illegible] selben ein kleiner, beweglicher Eierstock.

Punktion durch das Scheidengewölbe, die eine sehr dicke Wandung ergiebt. Entleerung von Blutmasse.

Fall von Frankenhäuser (3).

K. W., 26 Jahre alt. Die Periode begann im 15. Jahre, trat alle 4 Wochen auf von wechselnder

Dauer und Stärke. Gewöhnlich war der Blutfluß 1—2 Tage mäßig stark, setzte dann 1—$1^1/_2$ Tage fast ganz aus, um hierauf wieder 1 2 Tage ziemlich profus zu werden. Der Anfang war schmerzlos, mit dem Sistieren der Blutung traten Schmerzen auf von krampfartigem, brennendem und stechendem Charakter im Kreuz und in der rechten Ovarialgegend. Mit dem Wiederbeginn der Blutung läßt ihre Intensität nach. Das Menstruationsblut ist meist zu kleinen, schwarzen Klümpchen geronnen. Ungefähr in der Mitte zwischen zwei Regeln stellt sich ein wässerig-schleimiger Ausfluß ein, der am dritten Tage leicht blutig wird; dabei brennende, stechende Schmerzen im Kreuz und Unterleib. Die Menstruationsbeschwerden werden allmählich immer intensiver.

Untersuchung: Der Uteruskörper ist latero-anteflektiert, von normaler Größe. An seine rechte Seite setzt sich mit einem breiten, dünnen Stiel ein ovaler Tumor an. Die Konsistenz desselben ist etwas härter als die des Uteruskörpers, doch immer noch elastisch. Die Oberfläche ist glatt, seine Größe die eines kleinen Hühnereies. Der Ansatz des Tumors an den links liegenden Uteruskörper ist nicht am Fundus, sondern tiefer, so daß eine deutliche Furche zwischen ihnen sich findet. Auf beiden Seiten sind die nicht großen Ovarien zu fühlen.

Diagnose: Uterus bicornis mit Verschluß des rechten Horns und Haematometra.

Bei einer weiteren Untersuchung wird der Uterus deutlich als unicornis erkannt. Der Tumor steht mit der Cervix durch einen ziemlich breiten Strang in Verbindung, von ihm geht ein dünner, rundlicher

Strang nach dem gleichseitigen Ovarium ab, der nur die normale Tube sein kann.

Da bei der Untersuchung auf Druck auf den Tumor etwas Blut abging, derselbe auch dünner und schlaffer wurde, mußte angenommen werden, daß die Atresie keine vollkommene wäre, obwohl eine Sondierung nicht gelang, und die Patientin wurde ohne Operation entlassen.

Fall Leopold (4).

A. U., 24 Jahre alt, vom 15. Jahre an anfangs unregelmäßig, dann nach 4 Jahren regelmäßig je 6 bis 7 Tage lang unter Schmerzen menstruiert. Die Periodenschmerzen strahlen bis zur rechten Niere und zum rechten Knie aus, umfassen die ganze rechte Unterbauchgegend, beginnen vor der Periode, nehmen schnell an Heftigkeit zu und lassen erst nach, wenn der Blutabgang geschwunden ist. 1879 wurde wegen der Dysmenorrhöe die blutige Erweiterung des Gebärmutterhalses gemacht, was aber nur zur Folge hatte, daß Patientin koncipierte und einen Knaben gebar. Nach der Geburt nahmen die Menstruationsbeschwerden immer mehr überhand.

Untersuchung: Rechts vom Uterus, ungefähr an der Stelle des rechten Eierstocks, dem Uterus dicht anliegend, befindet sich ein apfelgroßer, breiter Knollen. Von der Gebärmutter, welche mit der Geschwulst ganz frei beweglich war, setzte sich in der Gegend des rechten Ligamentum ovarii nach dem Tumor hin ein kleiner Strang fort.

Die Diagnose wird auf Eierstockgeschwulst gestellt und die Laparotomie gemacht. Diese läßt in dem rechts vom Uterus gelegenen Tumor ein rudi-

mentäres Uterushorn erkennen, welches, dicker als das linke, mit breitem Stiel am linken Horn in der Gegend des inneren Muttermundes verwachsen ist. Von beiden Hörnern gehen Tuben und Ovarien wohlgebildet ab. Es wird der Plan gefaßt, das rudimentäre verschlossene Horn vom Cervikalkanale aus zugänglich zu machen und der Leib geschlossen.

Die Menstruationsbeschwerden steigern sich immer mehr und strahlen bis zum Knie aus. Das rechte Uterushorn schwillt regelmäßig zu einer äußerst empfindlichen Kugel an; die Tube präsentiert sich jetzt als ein wurstartiger, wenig beweglicher Strang.

Wegen der Leiden und der Gefahren einer entstehenden Hämatosalpinx zweite Laparotomie. Rechtes Horn von etwa Apfelgröße, rundlich, prall gespannt. Die rechte Tube und das Ovarium sind mit dem Horn, den nächstliegenden Dünndarmschlingen und unter sich zu einem Knäuel verwachsen. Es werden auf beiden Seiten die Tuben und Ovarien entfernt.

Fall Werth (5).

W. S., 21 Jahre alt. Patientin war regelmäßig menstruiert, ziemlich reichlich, acht Tage dauernd. Dabei bestanden ziehende Schmerzen quer über die Schoßgegend bis zum Kreuz, die kurz vor Beginn der Blutung einsetzen und dann noch in geringem Grade mehrere Tage anhalten. Plötzlich stellen sich, nach Angabe der Patientin infolge von Heben einer schweren Last, anfallsweise auftretende Schmerzen in der linken Weiche ein, die an der Vorderfläche des linken Oberschenkels etwa bis zu dessen Mitte ausstrahlen. Die Schmerzen treten meist ganz unabhängig von der Menstruation und sehr häufig auf.

Untersuchung: Portio linksstehend; rechtes Scheidengewölbe verbreitert. Die Portio supravaginalis von reichlich normaler Breite und Länge. Das Corpus uteri über dem vorderen Scheidengewölbe etwas breit. Rechte Hälfte von normalem Gefüge. Die linke ist von einem ovalen, harten Körper eingenommen, der vom Fundus bis nahe an den Isthmus sich erstreckt, und dessen seitliche Grenzen nahezu mit der mittleren Teilungsebene des Uterus resp. der Ansatzlinie des linken Ligamentum latum zusammenfallen. Die Ovarien sind mittelgroß, die Tuben nicht verdickt. Die Sondenspitze dringt nach rechts in das Cavum ein, läßt sich aber nicht nach links hinüberführen. Per rectum läßt sich erkennen, daß es sich um eine harte, in ihrem ganzen Umkreise in den Grenzen des Uterus eingeschlossene Einlagerung handelt.

Laparotomie: Corpus uteri, Tuben und Ovarien von normaler Gestalt; der harte Knoten liegt in der Tiefe der linken Uterushälfte. Es wird auf der Mitte des Knotens ein kleiner Längsschnitt in der vorderen Uteruswand gemacht und etwa $^1/_2$ Eßlöffel alten, chokoladebraunen, etwas schleimigen Blutes entleert. Der Tumor wird keilförmig excidiert, ohne daß die rechte Uterushöhle eröffnet wird, und die Wunde vernäht.

Das excidierte Stück enthält eine kleinkirschgroße Höhle; die Schnittränder sind zackig. Die Innenfläche ist von schleimhautartigem Aussehen, graurot, mit flachen, wulstförmigen Erhöhungen und Vertiefungen. In der Mitte der unteren Schnittfläche verläuft eine 1—2 mm breite Rinne von dem Schnitt-

rande der Höhle gegen die Serosa hin. Sie und ihre Umgebung sind braunrot verfärbt, mit einer festhaftenden Schicht alten Blutes bedeckt. Der Hohlraum hat nach vorn die Gestalt eines Trichters.

Mikroskopisch findet sich ein einschichtiges Cylinderepithel von wechselnder Höhe; typische Drüsen nirgends, nur an wenigen Stellen niedrige, flaschenförmige Einbuchtungen. Auch die Muscularis bietet einige Besonderheiten: sie ist unregelmäßig angeordnet und teilweise von vielen zelligen Elementen durchsetzt.

An diese Fälle schließe ich den von Herrn Geh.-Rat Schultze beobachteten Fall an.

H. G., Schneidersfrau. Aufnahme in die Klinik am 12. Oktober 1898.

Anamnese: Die Eltern leben und sind gesund. Patientin hatte mit 21 Jahren die Masern, war sonst gesund.

Menstruiert ist sie seit ihrem 15. Jahre jedesmal 1—2 Tage. 26—27 Tage blutfrei.

Heirat mit 24 Jahren. Am 13. Juni 1882 ein totes Kind geboren, am 30. Juli 1897 ein lebendes gesundes Kind. Die Geburten verliefen ohne Kunsthilfe, das Wochenbett war glatt. Die Mutter stillte das Kind nicht selbst, da sie keine Milch hatte.

Die ersten Jahre, die Patientin menstruiert war, hatte sie keine Regelbeschwerden. Vom 22. Jahre an traten dabei Schmerzen in der linken Unterbauchseite und im linken Oberschenkel auf, die bald kurz vor Eintritt der Periode sich einstellten, bald auch ganz wegblieben. Vom 35.—38. Jahre hatte Patientin manchmal 1—2 Tage lang Schmerzen: Schneiden in

der linken Unterleibsseite, Schmerz in der linken Hüfte und dem linken Bein, besonders am Knie. Patientin war dann von 1894—97 ganz schmerzfrei, auch bei der Menstruation und jetzt, nach ihrer Entbindung Juli 1897, sind die Beschwerden wieder da. Sie beginnen 1—2 Tage vor der Regel, lassen bei Eintritt der Blutung nach, halten dann aber mit Unterbrechungen noch 14 Tage an.

Frau G. war am 21. Juni 1898 in der gynäkol. Poliklinik, wo Myoma uteri diagnostiziert wurde, doch wurde hier schon die Möglichkeit eines Uterus duplex bemerkt.

Im Hause wurde Patientin seit 5 Monaten mit Elektrisieren, Senfpflaster etc. behandelt.

Am 12. Okt. trat Patientin in die Klinik ein. Es bestand gerade Menstruation. Der zweite Regeltag war ohne Schmerzen, die Blutung sehr schwach. Appetit, Schlaf gut in der schmerzfreien Zeit, sonst schlecht.

Stuhlgang regelmäßig. Zur Zeit der Schmerzanfälle manchmal häufiger Urindrang. Letzte Menstruation am 12. Oktober.

Größe 160 cm. Puls 96.

Körperkonstitution: Muskeln, Knochen mittelkräftig, Fettpolster mäßig entwickelt, Brüste wenig fettreich, sichtbare Schleimhäute blaß. Das Abdomen im Niveau des Thorax, die Bauchdecken ziemlich straff, mäßig fettreich. In Nabelhöhe ist die Pulsation der Aorta deutlich wahrzunehmen. Leberdämpfungsgrenze in der rechten Mamillarlinie von Rippe VI bis zum Rippenbogen. Tympanie im Bereich des ganzen Abdomens.

Vulva geschlossen. Kleine Labien nicht überragend. Damm 3 cm dick, alte Scheidendammnarbe. Introitus und Vagina mittelweit. Die Portio, ein kurzer Kegel, steht rechts von der Medianlinie und in der Spinallinie. Die Cervix läßt sich nach hinten oben rechts verfolgen. Scheinbar mit dieser in Zusammenhang steht ein kugeliger, etwa 6 cm im Durchmesser fassender, ziemlich harter Tumor, welcher das ganze vordere Scheidengewölbe belastet. Dieser Tumor läßt sich aus dem kleinen Becken emporheben. Beim Anheben desselben wird auch die Cervix mitbewegt. In der rechten Beckenhälfte, in direkter Fortsetzung der Cervix, ein weicher, rundlicher Körper (Corpus uteri?). Das linke Parametrium ist frei. Am Finger wenig flüssiges Regelblut. Mit einem Finger per rectum nichts weiteres zu ermitteln. Fig. 1 u. 2 sind die Kopien der diagnostischen Zeichnung im klinischen Journal, $^1/_4$ natürl. Gr.

Am 14. Okt. ist das linke Bein absolut schmerzfrei, im Hüftgelenk beweglich.

Am 17. Okt. wird in der Poliklinik konstatiert, daß keine Entartungsreaktion der Muskeln des linken Beines besteht.

Am 20. Okt. wird eine zweite genaue Untersuchung vorgenommen. Der Muttermund steht in der Spinallinie, ist breit klaffend. Die vordere Lippe ein schlanker Zapfen, die hintere halbmondförmig. Der Mittelfinger passiert mit dem ersten Gliede den Muttermund und fühlt, wenn man von außen gegendrückt, an der hinteren Cervixwand Prominenzen, welche etwas stärker sind, als die gewöhnlichen Plicae palmatae. Die genaue bimanuelle Betastung ergiebt,

daß das vordere Scheidengewölbe ein Tumor belastet, welcher die Symphyse um etwa 3-Fingerbreite überragt. Größtes Cirkelmaß des Tumor von Vagina bis Bauchdecken $6^1/_2$ cm. Doppelte Bauchdecken 1 cm, also Tumor 6 cm. Der Tumor läßt sich nach rechts und links verschieben. Diese Verschiebungen setzen sich nicht in entsprechendem Maße als Drehung auf die Cervix fort, so daß es zweifelhaft erscheint, ob der Tumor dem Corpus uteri angehört. Links neben der Cervix hinauf kann man von der Scheide aus mit ziemlicher Sicherheit den unmittelbaren Zusammenhang zwischen Uterus und Tumor tasten.

Es wird beschlossen, noch einige Tage abzuwarten, wie sich die Eröffnung des Muttermundes verhielte.

27. Okt. Der Tumor imponiert noch mehr als neulich als vor der Cervix beweglich. Ein kleiner, rechts daneben gelegener Tumor imponiert als Corpus uteri. Der Tumor läßt sich ganz von der Medianlinie weg nach links schieben.

Am 3. November Laparotomie.

Bauchschnitt zwischen Nabel und Symphyse, median, etwa 12 cm. Panniculus kaum 2 cm dick. Fascie des linken Rectus gespalten. Peritoneum auf dem Finger gespalten. Die Därme liegen ausgezeichnet auf der Hinterwand des Bauches und gravitieren gegen das Zwerchfell. Der Tumor wird mit 3 Fingern vor die Bauchwunde gelegt; er gehört der linken Ecke des Uterus an. Das entsprechende Ovarium, etwas mißfarbig aussehend, präsentiert sich gleichzeitig. Auch das Ligamentum rotundum in-

seriert an dem Tumor. Die Ligg. infund.-pelv. und rotund. werden abgeklemmt, unterbunden und durchschnitten. Die breite, aber nicht dicke Insertion des Tumors am Uterus wird mit FRITSCH's Zange geklemmt, mit dem Messer keilförmig ausgeschnitten und die Wundfläche durch in zwei Etagen fortlaufende Naht geschlossen. Es erstreckt sich eine fortlaufende Naht vom Ligam. infund.-pelv. bis auf etwa die Mitte des Fundus. Die rechten Adnexa waren zuvor als normal befunden worden. Schluß der Bauchwand mit 7 die ganze Dicke durchgreifenden Nähten und 4—5 oberflächlichen.

Pathologisch-anatomischer Befund: Der exstirpierte Tumor ist ein $6^1/_2$ cm im Durchmesser fassender cystischer Körper mit $1^1/_2$ cm dicker Wandung, dessen Inhalt aus schwarzbraunem, teerartigem Blute besteht. Fig. 3.

Mikroskopischer Befund: Dünne Mucosa mit sehr spärlichen Drüsen und stellenweise erhaltenem Cylinderepithel kleidet den Hohlraum aus. Die Wand besteht aus glatter Muskulatur. Fig. 4.

Also Diagnose: Verschlossenes Uterushorn, zumal da vom Tumor auch Tube und Lig. rotund. abgeht. Die linken Adnexa sind mit entfernt. Das linke Ovarium vergrößert durch eine haselnußgroße, mit chokoladefarbener Flüssigkeit angefüllte Cyste.

Heilungsverlauf normal. Am 15. Nov. werden die Nähte entfernt, Bauchwunde linear geheilt.

Patientin wird 3 Wochen post operationem ohne alle Beschwerden entlassen, nachdem sie zuvor eine schmerzlose Menstruation durchgemacht hatte.

Von diesen sechs Fällen zeigen besonders die beiden letzten große Uebereinstimmung. Der Charakter der subjektiven Symptome: ziehende, stechende Schmerzen, die in den Oberschenkel bis zum Knie ausstrahlen, ist in beiden Fällen der gleiche. Beide Male wurde das Horn exstirpiert und ganz ähnliche pathologische Befunde erhoben.

Beim Vergleiche der angeführten Krankengeschichten findet sich manches Bemerkenswerte.

Meist lag zwischen der ersten Menstruation und dem Beginn der Beschwerden ein längerer Zwischenraum, bis zu 11 Jahren, während nur bei zwei Fällen die Schmerzen sofort auftraten. Das Rudiment muß demnach anfangs wohl nicht menstruiert haben. Dann treten plötzlich die Beschwerden auf, die wir dreimal an eine besondere Veranlassung geknüpft finden. Hegar's erste Patientin gab mit Bestimmtheit einen anstrengenden Gang bei schlechtem Wetter als Ursache an, Werth's Patientin will nach dem Heben einer schweren Last krank geworden sein; und in unserem Fall traten die Beschwerden wenigstens in ihrer ganzen Intensität erst nach der zweiten Geburt auf: Momente, die einen stärkeren Kongestivzustand zu den Beckenorganen bedingen und die Blutung veranlassen konnten. Die Schmerzen treten zur Zeit der Menstruation auf; nur bei Werth erschienen sie unabhängig von der Regel. Meyer konnte eine Menstruatio intermedia konstatieren. Anfangs geringer, nehmen die Beschwerden an Dauer und Intensität zu und überdauern schließlich mit zunehmendem Wachstum des Tumor die Regelzeit, indem sie wehen-

artigen Charakter annehmen. Das gedehnte Uterushorn sucht durch Kontraktionen seinen Inhalt auszupressen. Bei zwei Frauen war das ausgebildete Horn schwanger geworden und hatte ausgetragen. Die Geburten verliefen spontan.

Der Tumor selbst erreichte keine bedeutende Größe; doch waren jedesmal die Wandungen infolge der sekundären, durch den beständigen Reizzustand und die Hyperämie hervorgerufenen Hypertrophie der Muskulatur stark verdickt.

In keinem Fall bestand gleichzeitig Hämatosalpinx, die bei Haematometra im ausgebildeten Uterus häufig gefunden wurde.

Die Diagnose ist wohl in keinem Falle eine leichte. Hegar selbst bemerkt, daß er sie in seinem ersten Falle nur durch Exklusion stellte, Leopold diagnostizierte eine Eierstockgeschwulst, und in den beiden letzten Fällen war die Diagnose nur mit einer gewissen Wahrscheinlichkeit möglich.

Gelingt es, neben dem Tumor den Uterus und diesen gar als unicornis nachzuweisen, läßt sich ein enger Zusammenhang zwischen Uterus und Tumor durch ein strangartiges Gebilde, das von der Cervix in der Gegend des inneren Muttermundes ausgeht, feststellen, und findet man endlich, vom Tumor abgehend, die Tube oder das Lig. rotund. und seitlich von ihm das Ovarium, so wäre die Diagnose rudimentäres Uterushorn zu stellen. Sehr wesentliche Dienste könnte auch die Sonde leisten, die in das offene Horn eindringt und so die Lage dieses feststellen läßt, sich aber nicht nach der anderen Seite

hinüberführen läßt. In Betracht käme noch für die Diagnose Haematometra der Nachsweis des Wachstums der Geschwulst zur Zeit der Menstruation und die Zunahme der Beschwerden bei derselben, doch können diese, wie der Fall von WERTH zeigt, auch unabhängig von ihr sein. Eine Fluktuation dürfte bei der geringen Flüssigkeitsmenge und der Dicke der Wandungen kaum je deutlich nachzuweisen sein.

Leider aber sind die angegebenen diagnostischen Merkmale nicht immer alle und genau zu finden.

HEGAR konnte in seinen beiden Fällen zwischen Uterus und Tumor eine Furche und einen Strang nachweisen, der vom Isthmus nach dem Tumor sich hinzog, auch LEOPOLD und FRANKENHÄUSER fanden ihn, während in den Fällen von WERTH und SCHULTZE der Tumor dem Uterus direkt anlag. LEOPOLD konnte Tube und Ovarium nicht fühlen und stellte deshalb die Diagnose einer Eierstockgeschwulst.

Als differentialdiagnostisch wichtig erwähne ich besonders das Myoma uteri und den Ovarialtumor. Eine Verwechslung der Haematometra mit anderen Beckengeschwülsten, Haematocele, abgekapseltem peritonitischem Absceß u. dergl. ist wohl leichter zu vermeiden und auch eine Tubengeschwulst ist durch ihren Ausgang vom Fundus uteri, ihre meist eigentümlich wulstige, vielfach gebuckelte Gestalt und ihren längsgeschlängelten Verlauf meist hinreichend charakterisiert.

Ein kleinerer Ovarialtumor läßt sich meist scharf vom Uterus abgrenzen, seine Beweglichkeit ist eine

große und von der Gebärmutter unabhängig, er geht von der Stelle des Ovariums aus und es läßt sich neben ihm kein Ovarium auffinden.

Am schwierigsten dürfte sich wohl die Differentialdiagnose zwischen einer Haematometra des rudimentären Nebenhorns und einem Myom gestalten. Sitz, Größe, Gestalt und Konsistenz können in beiden Fällen die gleiche sein, Tuben und Ovarien palpabel. Zur Unterscheidung könnte beitragen die Gestalt des Uterus, dessen Unicornität für ein Nebenhorn spräche, und der Abgang der Tube oder des Lig. rotund. vom Uterus oder dem Tumor. Ein deutlicher Abgang dieser vom Uterus sicherte die Diagnose Myom. In Betracht zu ziehen wären auch das Alter der Patientinnen, das Fehlen atypischer Blutungen, das Zunehmen der Schmerzen und das Wachstum des Tumors während der Zeit der Menses.

Der Ausgang einer sich selbst überlassenen Haematometra im rudimentären Nebenhorn könnte sich verschieden gestalten. Möglich wäre, daß die Menstruation in dem Rudiment schließlich aufhörte, der blutige Inhalt ganz oder teilweise resorbiert würde und damit die Symptome schwänden. Besteht die mentruelle Blutung aber fort, so würde endlich die anfangs hypertrophisch gewordene Wand der Druckatrophie verfallen können und es käme zum Durchbruch, der, wenn er in das Peritoneum erfolgte, zu einer leider so oft letal endigenden Perforationsperitonitis führen könnte. Ein günstiger Ausgang dagegen, eine Art Naturheilung, wäre der, daß die Haematometra durch das Septum in das offene

Uteruscavum durchbräche, womit dem Blute ein freier Ausfluß nach außen geschaffen wäre.

Die thatsächliche Möglichkeit der geschilderten Ausgänge zeigen die beiden Fälle von WERTH und FRANKENHÄUSER. WERTH fand den Beginn einer Fistelbildung zwischen dem Cavum des Rudiments und der Bauchhöhle in Gestalt einer 1—2 mm breiten Rinne, die sich vom Schnittrand der Höhle gegen die Serosa hinzog. In FRANKENHÄUSER's Fall muß man das Vorhandensein oder die allmählich erfolgte Bildung eines Verbindungskanales zwischen dem Rudiment und dem offenen Uterushorn aus dem Umstand entnehmen, daß bei Druck auf den Tumor etwas Blut aus dem Muttermund austrat und der Tumor selbst darauf kleiner wurde. Daß hier überhaupt eine Haematometra zustande kam, glaube ich zu Gunsten der späteren Bildung einer Kommunikation deuten zu dürfen und zähle deshalb den Fall FRANKENHÄUSER auch zu den Fällen einer Haematometra im atretischen Uterusrudiment.

Die Frage nach der Therapie der Haematometra im rudimentären Uterushorn ist einfach zu beantworten. Sie muß stets eine operative sein. Nur über die Art des operativen Vorgehens möchte ich einiges bemerken.

Die Punktion von der Vagina aus — eine solche durch die Bauchdecken dürfte sich von vornherein nicht empfehlen — wäre jedenfalls der unsicherste Eingriff. Zunächst müßte, wie es HEGAR that, eine Verlötung zwischen Tumor und Vagina herbeigeführt werden, um eine Eröffnung der Bauchhöhle sicher zu

vermeiden. Eine Punktion oder auch eine Incision gewährt nie die Sicherheit, daß die angelegte Kommunikation auch offen bleibt und ein Recidiv vermieden wird, abgesehen davon, daß eine offene Verbindung der Uterushöhle mit der Außenwelt stets die Gefahr einer septischen Infektion in sich schlösse.

Um eine Radikalheilung der Haematometra anzustreben, würde man jetzt bei der verhältnismäßigen Ungefährlichkeit dieser Operation die Laparotomie machen, falls die Diagnose schon vorher auf Haematometra gestellt werden konnte. Meist dürfte dieses aber nicht mit Sicherheit möglich sein, die Diagnose vielmehr erst nach dem auch wegen Myom und Eierstockgeschwulst indizierten Bauchschnitt klar werden. Die Heilung der Haematometra im atretischen Uterusnebenhorn kann per laparotomiam auf zweifache Art erzielt werden, entweder durch Kastration oder durch Excision des rudimentären Horns. Die doppelseitige Kastration, wie sie Leopold in seinem Falle ausführte, beseitigt zwar die Menstruation und damit die Möglichkeit eines Weiterwachsens und schließlichen Berstens des Tumors, doch läßt sie diesen selbst in der Beckenhöhle zurück, wodurch die Gefahr eines ungünstigen Ausganges durch Verjauchung seines Inhalts bestehen bleibt. Und dann ist eine Kastration ohne zwingende Ursache nach den heutigen Anschauungen eine nicht zu rechtfertigende Verstümmelung, die auch außerhalb der geschlechtlichen Sphäre für die Frau bleibende Nachteile mit sich bringen kann.

Allen Ansprüchen dagegen auf radikale Beseiti-

gung des Leidens unter gleichzeitiger Erhaltung der sexuellen Funktionen genügt die Excision des rudimentären Hornes, die sich wohl immer ohne große Schwierigkeiten und Gefahren ausführen lassen dürfte. Etwa erkrankte Adnexe müßten natürlich mit entfernt werden.

Zum Schlusse erlaube ich mir noch, Herrn Geh.-Rat SCHULTZE für die freundliche Anregung zu dieser Arbeit meinen verbindlichsten Dank auszusprechen.

Litteraturverzeichnis.

Beiträge zur Geburtshilfe und Gynäkologie, Bd. III, 1874 (1, 2).

Archiv für Gynäkologie, Bd. XVII, XXXIV (4), XLII XLVIII (5).

Centralblatt für Gynäkologie, Jahrg. VII, 1883.

Monatsschrift für Geburtskunde, Bd. XXX.

P. Müller, Entwickelungsfehler des Uterus. Stuttgart 1885.

Fritsch, Krankheiten der Frauen, 5. Aufl.

Schroeder-Hofmeyer, Krankheiten der weiblichen Geschlechtsorgane, in Ziemssen's Handbuch der Therapie.

J. Veit, Handbuch der Gynäkologie, Bd. I.

v. Winckel, Lehrbuch der Gynäkologie, Lehrbuch der Geburtshilfe.

H. Meyer, Ueber die Verdoppelungen der Gebärmutter und ihre Complicationen mit Schwangerschaft und einseitiger Atresie. Inaug.-Diss., Zürich 1883 (3).

1.

2.

4.
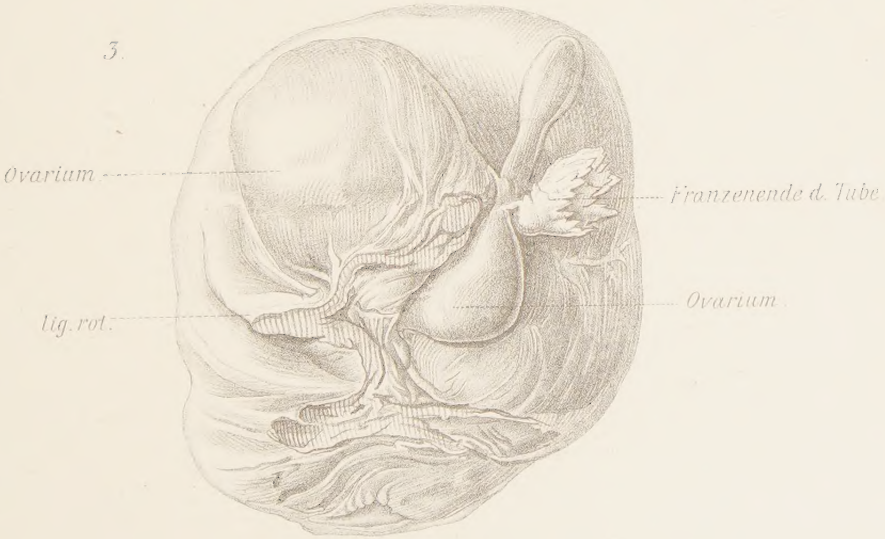
3.